

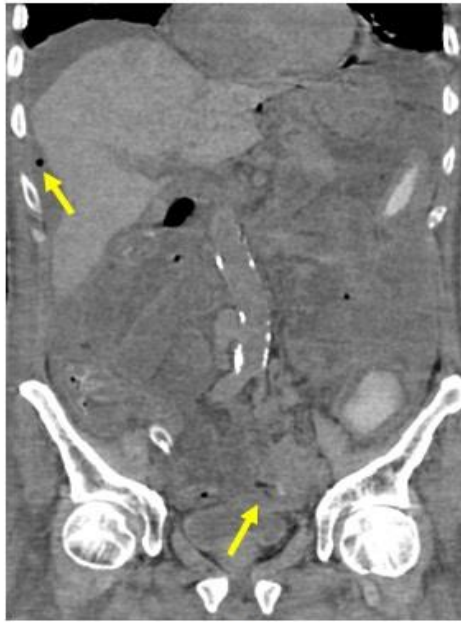S状結腸穿孔

S状結腸癌の穿孔

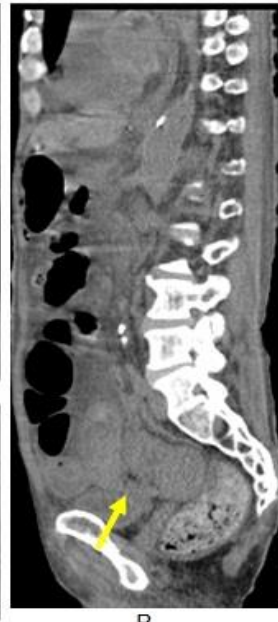- Free airの生じない場合がある。
S状結腸間膜に包まれている場合のことである。
- Free airは、
腹腔内に生じる場合と後腹膜腔に生じる場合がある。

S状結腸癌穿孔の画像

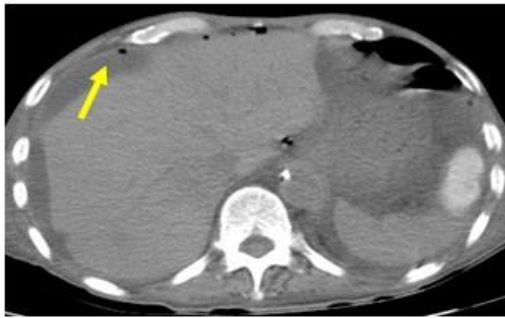- 腹腔内free airと腹水・・・漿膜が破損
- 後腹膜free air・・・漿膜が保持
- Free airがなく包まれたような内容物・・・漿膜が保持



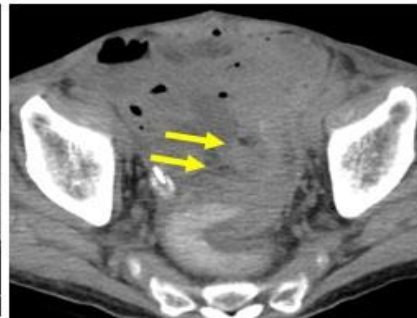
A



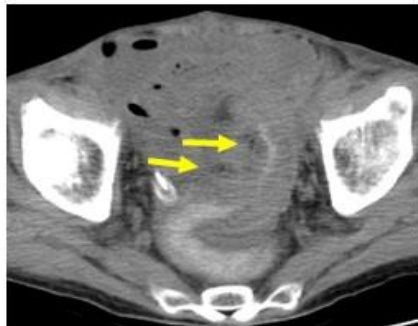
B



C



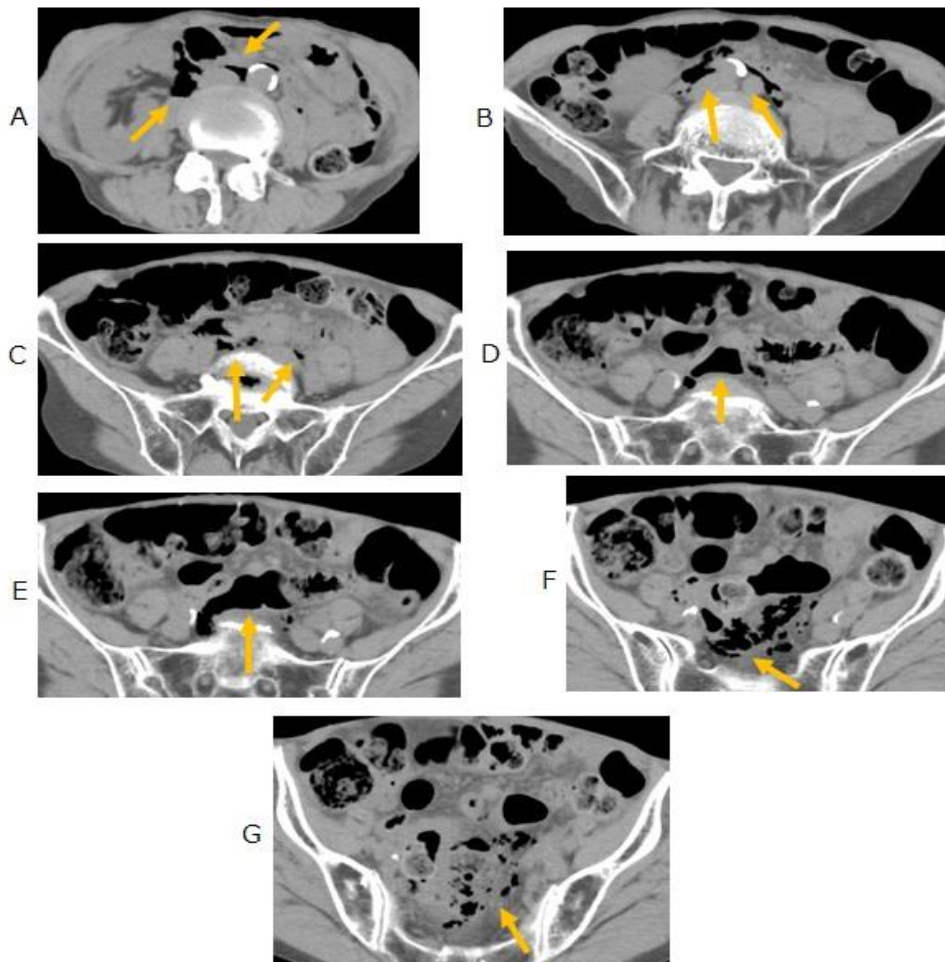
D



E

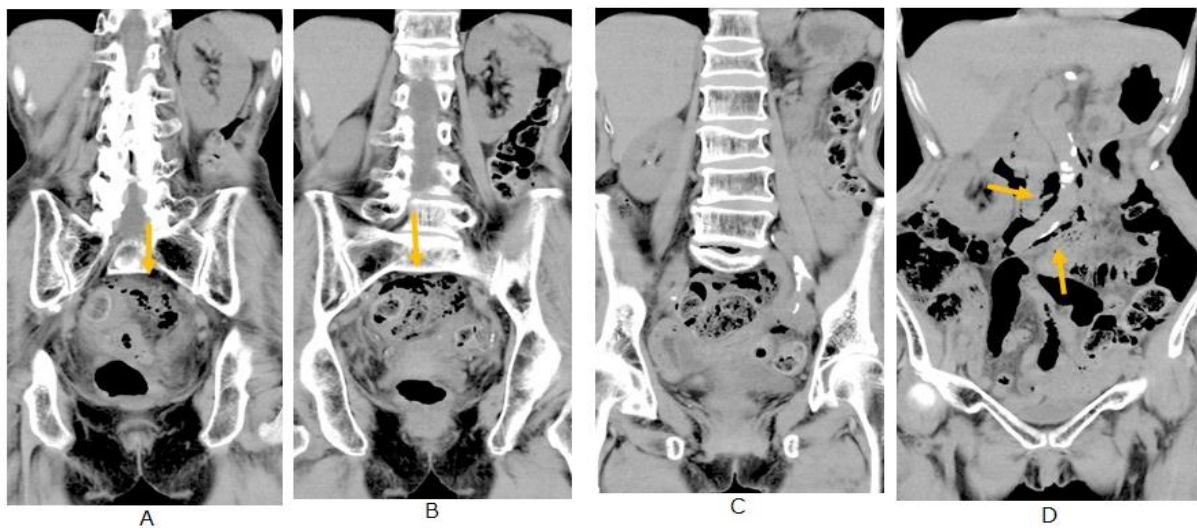
症例 1.
腹腔内free airと腹水・・・漿膜が破損

CTで横隔膜下に腹水とfree airをみとめる。
S状結腸周囲にも少量のfree airを認める

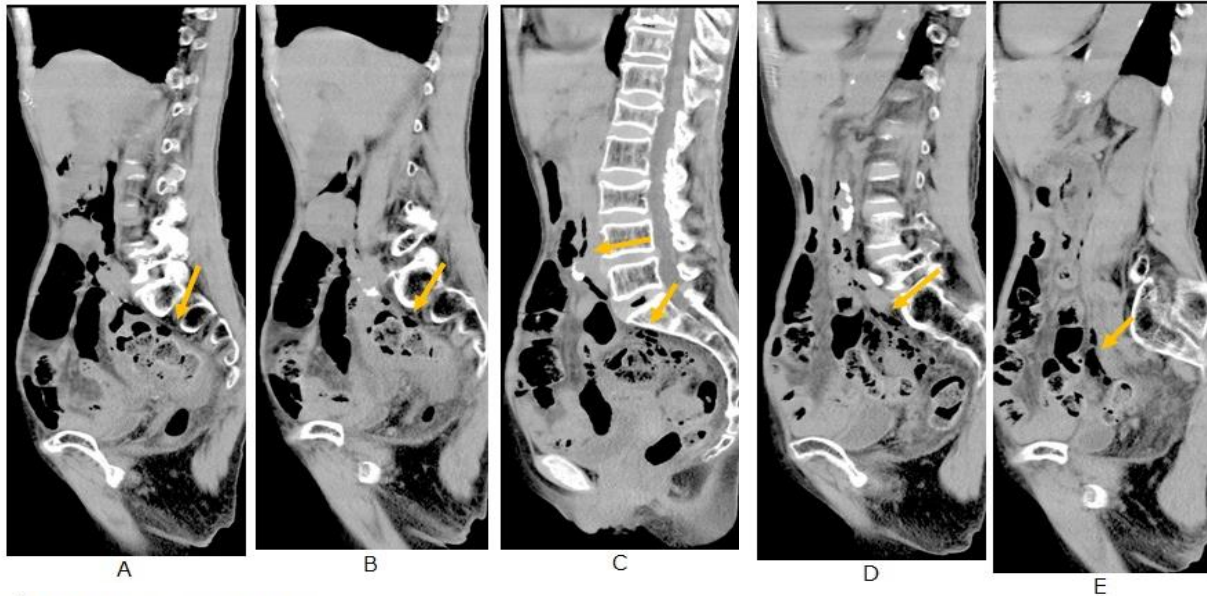


症例 2 後腹膜free air . . . 漿膜が保持

腹部CTで腹部大動脈や下大静脈周囲にフリーエアがみられる。
骨盤底部に多くのフリーエアがみられる



冠状断でS状結腸周囲と大血管周囲にfree airがみられる。



矢状断でfree airは直腸・S状結腸付近から発生し上向している

症例3 Free airがなく包まれたような内容物 ……漿膜が保持 女性 90歳以上

<主訴> 吐血 2022年9月中旬

<現病歴>

近医より御紹介、老健入所中

本日朝食後腹痛を訴え嘔吐

嘔吐時コーヒー残渣様吐物あり受診本日 Hb9.6

飲酒なし、たばこなし

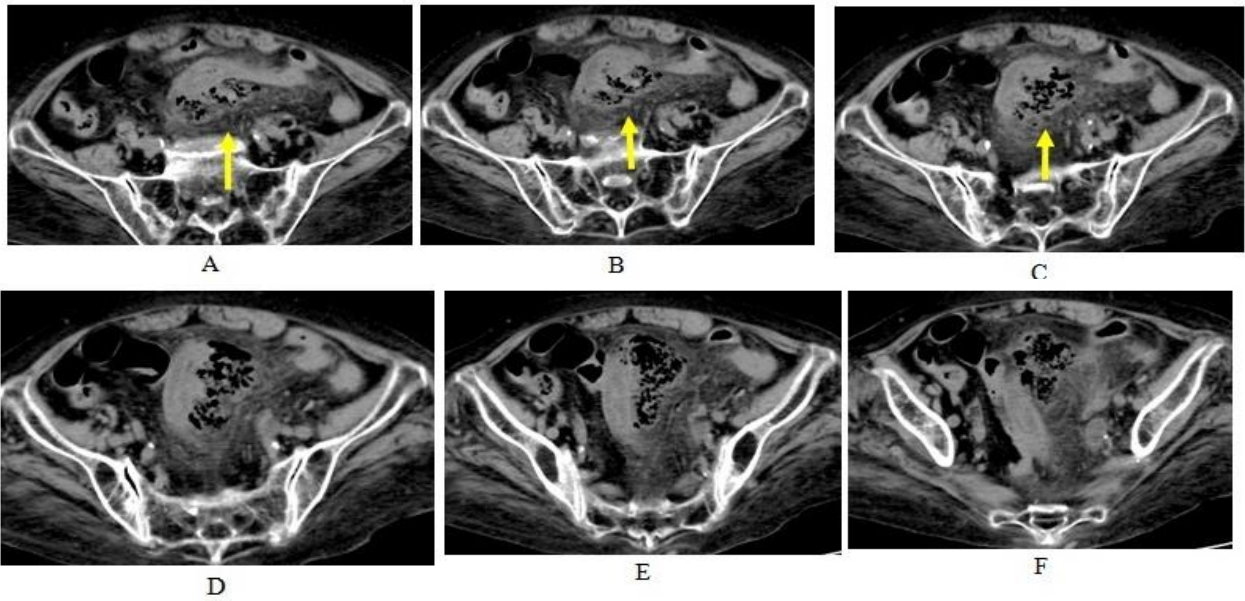
既往歴

慢性心不全 慢性腎不全 HT

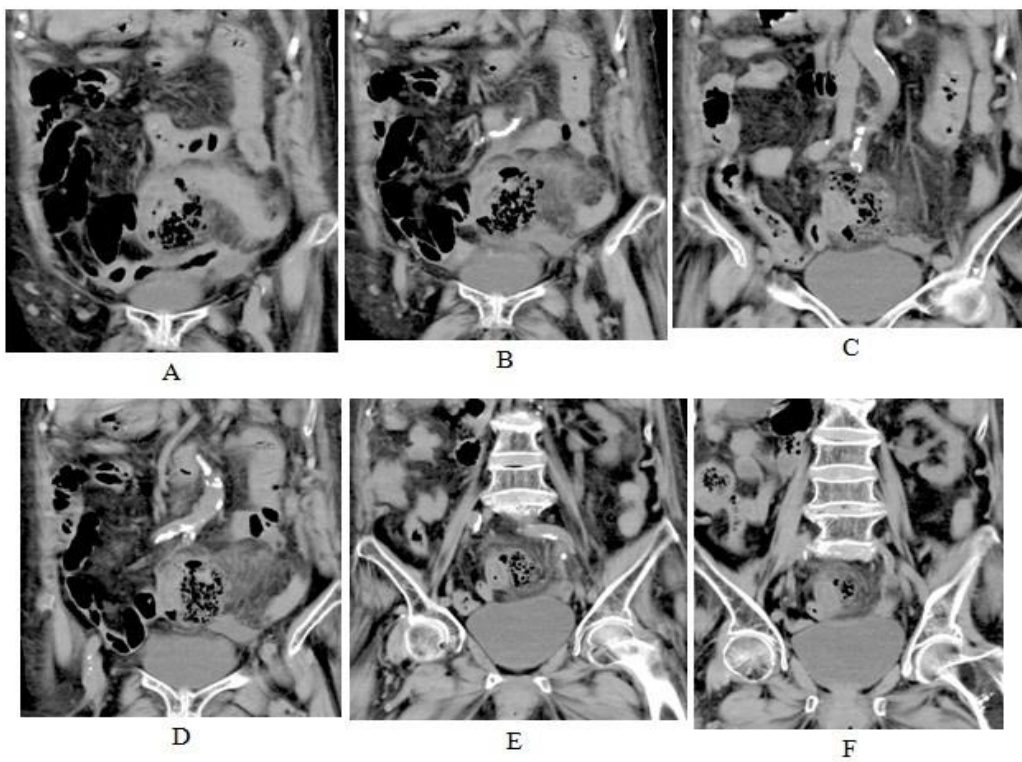
手術歴、アレルギー歴> なし

内服

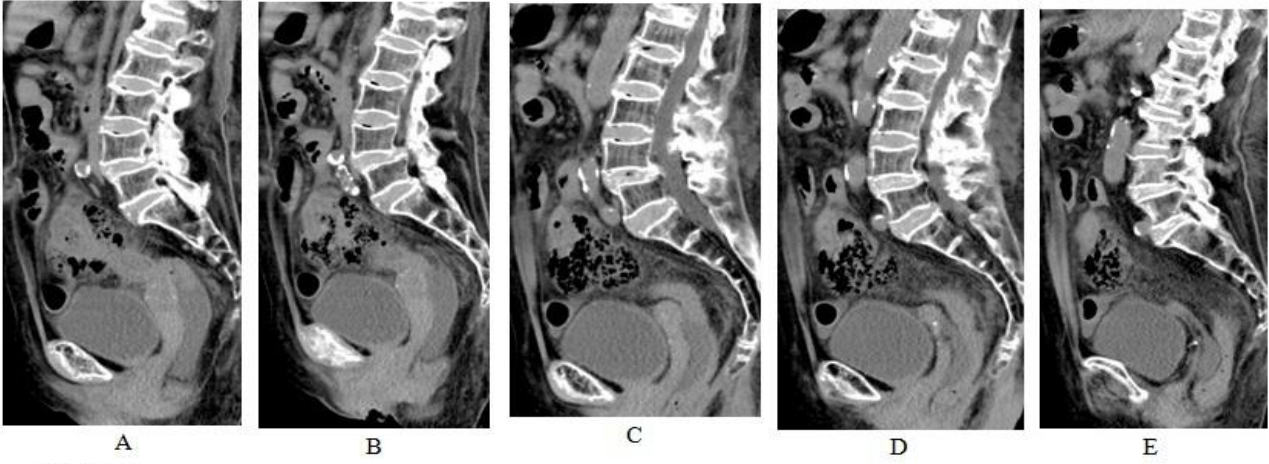
ニトレジピン フェロミア2T分2 モサプリド カマグ、プルゼニド



S状結腸から内容物が管腔から管外に流出し S状結腸に沿って存在している(矢印).



S状結腸から内容物が飛び出し、S状結腸に沿って存在し、包まれているように見える



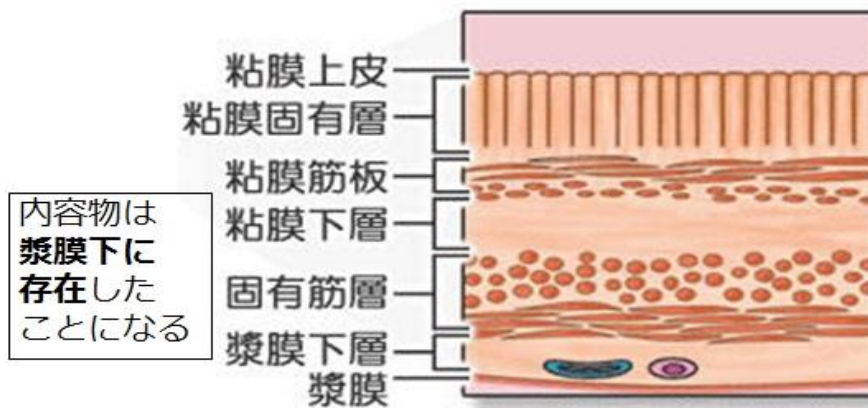
S状結腸壁に浮腫状肥厚を認めます。
内容物は含まれているように存在する

手術所見

- 管外に飛び出した内容物はS状結腸間膜内に存在し、腹腔内に移行していなかった。

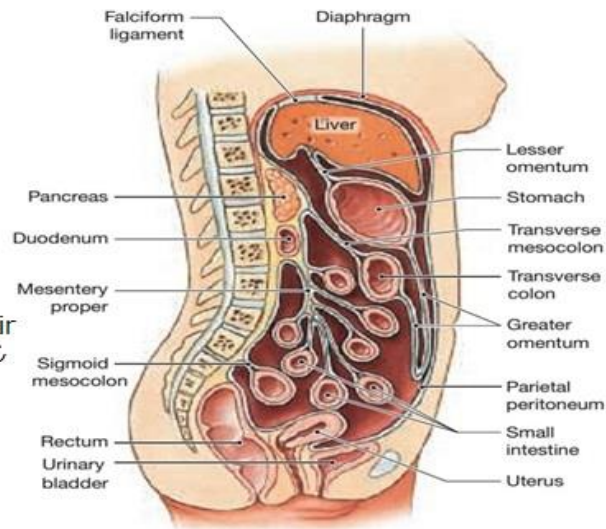
(組織学的に、漿膜はS状結腸間膜に一致する。

漿膜は保持されているとなると、内容物は筋層を出て疎な漿膜下組織に存在したことになる)



S状結腸の大部分は
腹腔に面しているが一部
間膜の折り畳み部が存在

この部に穿孔するとfree air
は間膜の中から頂部を通じ
て後腹腔へ至る



Mesenteries of the abdominopelvic cavity,
as seen in a diagrammatic sagittal section.

S状結腸穿孔の原因

- 硬い内容物
- 憩室などの脆弱部
- 癌

S状結腸は盲腸より 穿孔しやすい環境

- 直腸・S状結腸移行部は下腸間膜動脈と内腸骨動脈の境界部(いわゆる分水嶺、watershed 領域)で虚血になりやすい
- 角度があり、圧が均等にかからず、上昇する場合がある。
- 内容物の性状が乾燥し硬度を増す。

S状結腸穿孔の画像

- 腹腔内free airと腹水 . . . 漿膜が破損
- 後腹膜free air . . . 漿膜が保持
- Free airがなく包まれたような内容物 . . . 漿膜が保持